

Trattamento delle III Classi in crescita mediante protrazione mascellare su Tads

Nel trattamento intercettivo delle malocclusioni di III classe da deficit mascellare la facemask è il dispositivo più comunemente utilizzato. Tuttavia è inevitabile una componente dentale, spesso non voluta, rappresentata dalla migrazione anteriore della dentatura stessa.

Dr. Renzo De Gabriele | in collaborazione con il laboratorio Uniontech

Per massimizzare l'effetto scheletrico del trattamento e ridurre la componente dentale sono state proposte differenti soluzioni che prevedano l'utilizzo di TADs.

L'utilizzo di soli due mini impianti nel settore anteriore del palato, accoppiati ai molari permanenti, è una soluzione minimamente invasiva di trattamento per trasferire le forze all'osso mascellare.

Un ulteriore vantaggio dell'ancoraggio su mini impianti è dato dalla possibilità di effettuare delle espansioni e contrazioni alternate secondo il protocollo Alt-RAMEC (Alternating Rapid Maxillary Expansion and Constriction) per disarticolare il mascellare. L'espansione suturale/protrazione è una forma di distrazione osteogenetica che permette di ottenere una maggiore protrazione mascellare. L'utilizzo dei mini impianti fa sì che le forze trasversali, anteriormente, siano applicate sui mini impianti senza danni parodontali sugli elementi dentari.

Per ultimo l'apporto della tecnologia digitale ha permesso di rendere il sistema facilmente applicabile nella pratica clinica anche ad operatori non esperti nell'uso dei

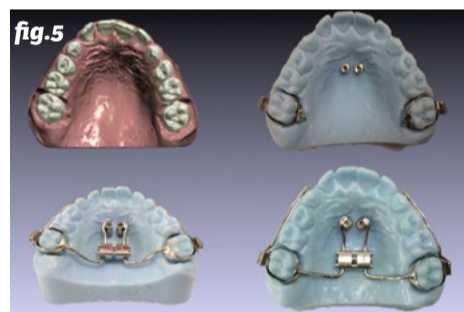
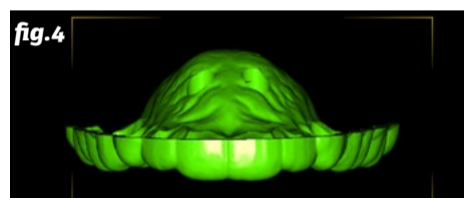
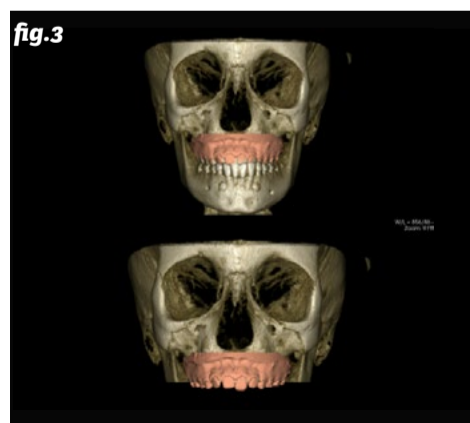
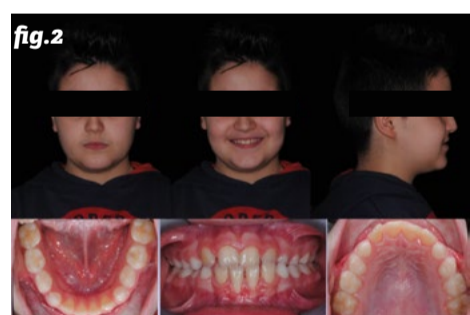
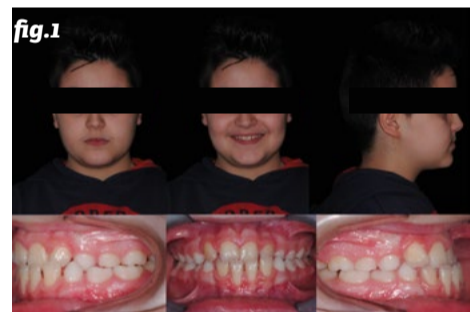
TADs, permettendo l'applicazione simultanea dei mini impianti e del dispositivo ortodontico secondo un protocollo 3DRM (Three Dimensional Resource Matching) da noi messo a punto.

Il protocollo prevede da una prima impronta la realizzazione di un modello digitale, che viene sovrapposto ad una immagine CBCT o a quella di una Tele RX grazie ad un apposito programma (DDS pro) per pianificare la posizione dei mini impianti. Mediante un processo di adding manufacturing viene in seguito prodotta una surgical guide ed il modello sul quale realizzare il dispositivo secondo un percorso che preveda il passaggio da virtual reality to reality.

Questo protocollo permette l'applicazione dei TADs e dell'apparecchiatura nella stessa seduta in maniera facile, precisa, predicibile e ripetibile senza possibilità di coinvolgere strutture anatomiche vicine e massimizzando la stabilità dei mini impianti. Grazie alla guida chirurgica la procedura è facilmente eseguibile da parte di qualunque operatore.

Il Caso Clinico

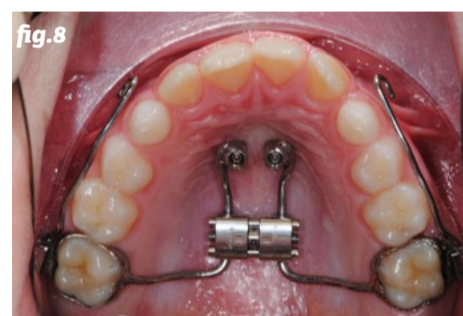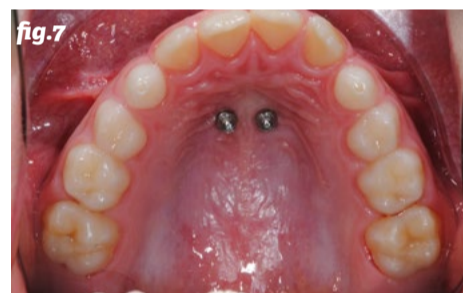
Paziente di anni 11, I.S. con una malocclusione di classe III e nessuna discrepanza CO-CR (fig. 1 e 2). Dopo aver pianificato la posizione delle viti su CBCT (fig. 3) viene realizzata la surgical guide (fig. 4) e il modello prototipato (fig. 5) sul quale costruire l'Hybrid Hyrax (fig. 6).



L'inserimento dei due mini-implants, Benefit PSM 9 mm di lunghezza e 2 mm di diametro, avviene senza preparazione meccanica mediante l'applicazione di anestetico topico (fig. 7). Contestualmente viene applicato l'espansore, posizionando dapprima le bande e successivamente perfezionandone il posizionamento (fig. 8). È raccomandato per cementare l'apparecchio l'uso di un cemento fotopolimerizzante.

Dopo 2 settimane vengono avviate le attivazioni effettuando tre attivazioni al giorno

per un totale circa 1mm di espansione al giorno. L'espansione e contrazione è ripetuta per 6 settimane alternativamente, terminando in espansione di quanto pianificato in diagnosi.



Constatata la mobilità dei due emimascellari, viene applicata una trazione postero-anteriore con una forza di 400 grammi per lato (fig. 9).

Dopo solo dieci settimane è evidente l'entità di correzione (fig. 10 e 11).

In conclusione è possibile velocizzare i risultati e ottenere un movimento a maggiore componente scheletrica utilizzando un dispositivo familiare come la facemask implementato dall'utilizzo di TADs e dell'apporto della tecnologia digitale.

